

# Megacolon tóxico

## *Toxic megacolon*

### Caso clínico

Mujer de 64 años, con antecedentes de paraplejia postraumática e infecciones urinarias de repetición, a tratamiento con fosfomicina. Consulta por cuadro de 3 días de evolución de fiebre y clínica miccional. A su llegada, presenta disnea, taquicardia e hipotensión. A la exploración destaca abdomen distendido y timpanizado, sin ruidos hidroaéreos. Se realiza tomografía computerizada abdominal, que muestra distensión severa de recto-sigma, con engrosamiento de pared (Fig.1, Fig.2). Se indica intervención quirúrgica, objetivándose dolicosigma, de 12cm de diámetro, con engrosamiento parietal, sin signos de isquemia, y líquido libre turbio (Fig.3). Se realiza Hartmann. La anatomía patológica describe cambios histopatológicos compatibles con colitis pseudomembranosa (Fig.4).

### Bibliografía

1. Martin JS, Monaghan TM, Wilcox MH. Clostridium difficile infection: epidemiology, diagnosis and understanding transmission. *Nat Rev Gastroenterol Hepatol*. 2016;13(4):206-16.
2. Kazanowski M, Smolarek S, Kinnarney F, Grzebieniak Z. Clostridium difficile: epidemiology, diagnostic and therapeutic possibilities-a systematic review. *Tech Coloproctol*. 2014;18(3):223-32.
3. Ausch C, Madoff RD, Gnant M, Rosen HR, Garcia-Aguilar J, Hölbling N. Aetiology and surgical management of toxic megacolon. *Colorectal Dis*. 2006;8(3):195-201.
4. Imbricco M, Balthazar EJ. Toxic megacolon: role of CT in evaluation and detection of complications. *Clin Imaging*. 2001;25(5):349-54.

### Diagnóstico

### Colitis pseudomembranosa.

### Megacolon tóxico

Alicia Alvarelos-Pérez<sup>1</sup>, Lidia Domínguez-Goyanes<sup>2</sup>

<sup>1</sup>Servizo de Cirurxía Xeral e do Aparello Dixestivo.

<sup>2</sup>Servizo de Aparello Dixestivo.

Complejo Hospitalario de Pontevedra (CHOP).

Correspondencia: aliciaalvarelos@gmail.com

Cómo citar este artículo: Alvarelos-Pérez A, Domínguez-Goyanes L. Megacolon tóxico. *Galicia Clin* 2019; 80 (4): 83

Recibido: 20/09/2018; Aceptado: 30/09/2018 // <http://doi.org/10.22546/54/1779>

Fig.1 y Fig.2. Tomografía computerizada abdominal corte coronal y axial: Distensión severa de recto-sigma con engrosamiento de pared.

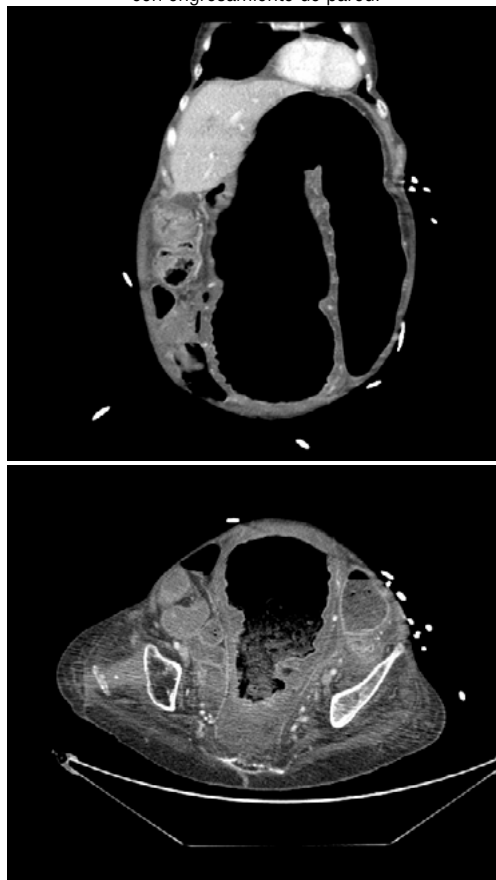


Fig.3. Pieza quirúrgica: Dolicosigma.

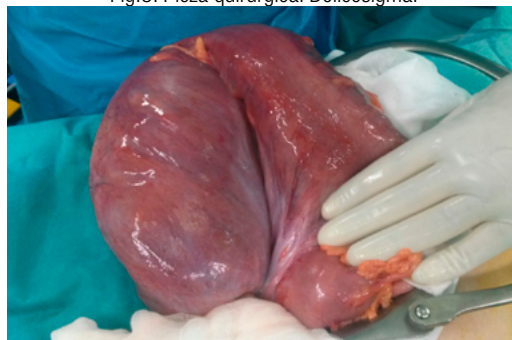

Fig.4. Anatomía patológica: Colitis pseudomembranosa.

