

Síndrome carcinóide – caso clínico

Carcinoid syndrome - case report

Renata Silva¹, Ana Cristino¹, Patrícia Santos², Miguel Moura²

¹Serviço de Medicina Interna do Hospital de Vila Real, Centro Hospitalar Trás-os-Montes e Alto Douro. ²Unidade de Hepatologia do Serviço de Gastroenterologia do Hospital de Santa Maria, Centro Hospitalar Lisboa Norte

Resumen

Os tumores carcinóides são neoplasias raras, mais frequentemente encontradas no trato gastrointestinal, responsáveis pela produção de mediadores neuroendócrinos. A síndrome carcinóide é ainda mais rara e consiste num conjunto de sintomas característicos da libertação desses mediadores na circulação sistémica. Descrevemos um caso de um doente com síndrome carcinóide como manifestação tardia de um tumor do intestino delgado com metastização hepática, alertando para a importância de incluir esta síndrome no diagnóstico diferencial com inúmeras outras patologias benignas com sintomas semelhantes.

Palabras clave: Tumor carcinóide. Síndrome carcinóide. Mediadores neuroendócrinos. Metástasis hepáticas

Keywords: Carcinoid tumor. Carcinoid syndrome. Neuroendocrine mediators. Hepatic metastases

Introdução

Os tumores carcinóides são neoplasias neuroendócrinas raras, com prevalência entre 2.5 a 4.8 casos em cada 100.000 habitantes por ano¹. São mais encontrados no trato gastrointestinal, preferencialmente no intestino delgado, e derivam das células enterocromafins, responsáveis pela produção de grande variedade de mediadores neuroendócrinos, incluindo a serotonina². Os tumores carcinóides são mais prevalentes na quinta ou sexta décadas de vida, acometendo mais as mulheres (55%) do que os homens³. Estima-se que cerca de 75% dos doentes com tumor carcinóide desenvolvam metástases hepáticas, independentemente do local de origem. O prognóstico é reservado nesses casos, com sobrevida de cinco anos que varia de 20 a 30% dos doentes⁴.

A síndrome carcinóide é ainda mais rara, estando presente em apenas 5 a 7% dos tumores⁵. Ocorre quando os mediadores neuroendócrinos, que são normalmente metabolizados pelo fígado, estão presentes na circulação sistémica. Isso se deve à ocorrência de metástases hepáticas ou tumores extra-abdominais, ou quando são tumores grandes e/ou múltiplos que produzem um nível de mediadores que ultrapassa a capacidade de metabolização hepática⁶.

Consiste num conjunto de sinais e sintomas característicos tais como flushing, diarreia, dor abdominal, telangiectasias

e, em menor frequência, alterações cardíacas, broncoespasmo e pelagra⁷.

O diagnóstico baseia-se nas manifestações clínicas sugestivas, marcadores bioquímicos e exames de imagem para a localização tumoral⁵.

Os análogos da somatostatina constituem a melhor terapia para o controle dos sintomas da síndrome⁸. Contudo, a cirurgia é a única terapia potencialmente curativa, sendo o tratamento de escolha para tumores primários isolados⁹. Com este caso, os autores pretendem alertar para a inclusão desta síndrome como diagnóstico diferencial com outras condições que podem se apresentar com sintomas semelhantes.

Caso clínico

Homem de 65 anos de idade, caucasiano, autónomo para as atividades diárias. Sem patologias conhecidas nem medicação crónica habitual. Desconhecia alergias e não apresentava hábitos alcoólicos. Recorreu ao serviço de urgência por quadro de diarreia e perda ponderal (8kg correspondendo a 12% do seu peso) com um mês de evolução. Referia dor abdominal e flushing pós-prandial nos 2 meses anteriores.

Ao exame objetivo, encontrava-se apirético e com perfil tensional normal, sem icterícia nem sinais de encefalopatia. Apresentava telangiectasias faciais e hepatomegalia nodular de consistência

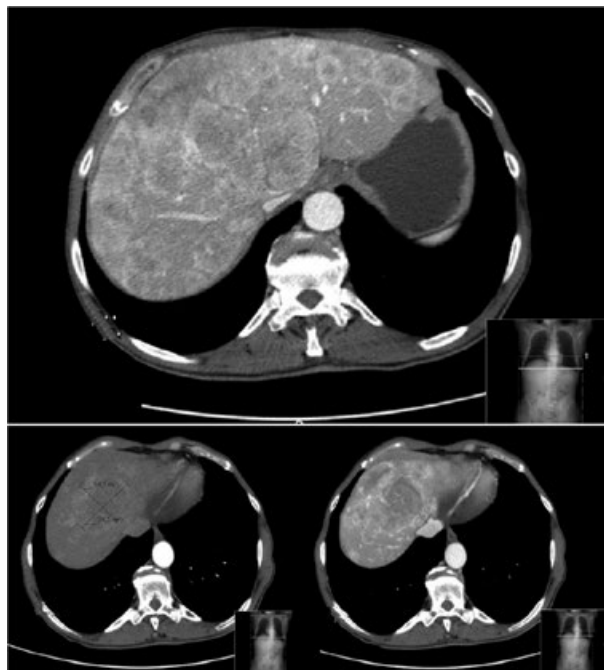
Tabla 1

Adrenalina	8.5 ug/24h
Noradrenalina	26.7 ug/24h
Dopamina	246.4 ug/24h
Normetanefrina	427.6 ug(103-354)
Metanefrina	201.1 ug/24h
Ácido vanilmandélico	5.3 mg/24h

Tabla 2

CEA	<0.5 ng/mL
CA 19.9	40.4 U/mL
CA 125	10.8 U/mL
NSE	23.3 ug/L
Ácido hidroxindolacético	99.9 mg/24h
Cromogranina A	> 50 nmol/L

Figura 1. Tomografia computadorizada do abdômen com administração de contraste endovenoso que mostra hepatomegalia com múltiplas lesões sólidas e heterogêneas que captam contraste na fase arterial, a maior com 7,5 x 6 cm.

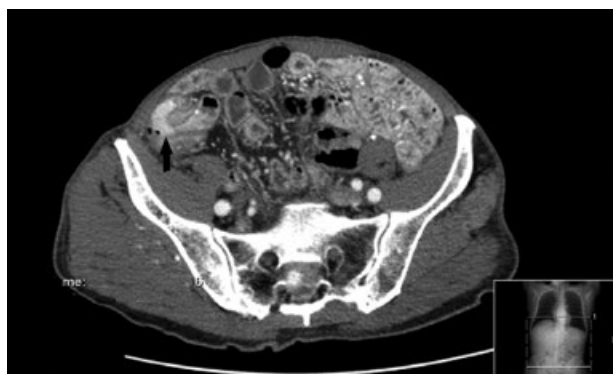


pétreas, indolor e sem ascite.

Analicamente verificou-se alterações das provas hepáticas (Aspartato Aminotransferase 95U/L, Alanina Aminotransferase 162U/L, Gama Glutamiltransferase 915U/L) com valores normais de albumina, plaquetas assim como da coagulação. Realizou Tomografia Computadorizada (TC) do abdômen com administração de contraste endovenoso que mostrou hepatomegalia com múltiplas lesões sólidas e heterogêneas que captam contraste na fase arterial, a maior com 7,5 x 6 cm (figura 1). No cego observou-se imagem com captação de contraste na fase arterial com 23 x 1cm (figura 2).

O doseamento urinário da adrenalina, noradrenalina e dopamina foi normal (tabela 1). A neuroendolase específica (NSE) era 23.3ug/L, mas o ácido hidroxindolacético e cromogranina A estavam elevados no sangue. Os marcadores tumorais estavam todos dentro dos valores normais (tabela 2).

Figura 2. Tomografia computadorizada a evidenciar imagem com captação de contraste na fase arterial com 23 x 1cm (seta) no cego.



A endoscopia digestiva alta realizada mostrou mucosa gástrica com edema e uma úlcera na face posterior do estômago. A biópsia apenas identificou gastrite crônica não atrófica e infiltrado inflamatório misto, inespecífico, sem células neoplásicas.

A colonoscopia revelou lesão polipóide e infiltrativa com cerca de 40mm na transição íleo-cecal (Figura 3), cuja histologia mostrou tratar-se de um tumor neuroendócrino bem diferenciado com Ki67 <1%.

Iniciou terapêutica com octeótido 20mg mensal com melhoria clínica e programada ressecção cirúrgica da lesão tumoral.

Discussão

Os tumores carcinóides são neoplasias neuroendócrinas raras de crescimento lento, cuja incidência varia conforme a idade, o gênero e o local de origem. A incidência estimada nos Estados Unidos é de dois casos por 100.000 habitantes³. Acredita-se, entretanto, que a incidência real seja maior devido ao comportamento indolente do tumor.

O quadro clínico na síndrome carcinóide resulta da interação das diversas substâncias secretadas e de seus respectivos metabólitos na circulação sistêmica. O flushing é atribuído por alguns autores a taquicininas, embora não existam até o momento evidências diretas dessa relação causal. A diarreia, por sua vez, parece estar relacionada à presença de serotonina¹⁰.

É importante reconhecer as manifestações clínicas da síndrome e saber diferenciá-las de outras condições mais comuns na prática clínica se possam apresentar com sintomas semelhantes. O flushing, sintoma mais característico e frequente da síndrome, também pode ser observado no climatério em que geralmente está associado à sensação de calor intenso e sudorese profusa; no feocromocitoma acompanhado de hipertensão, o que não é observado na síndrome carcinóide; na anafilaxia, que geralmente se apresenta com urticária e angioedema; e no uso de certos medicamentos comuns na prática clínica, como bloqueadores de canal de cálcio, metoclopramida, vancomicina, anti-inflamatórios não esteroides, betabloqueadores, entre outros¹¹.

Os locais mais comuns de metastização são gânglios linfáticos, fígado e, menos frequentemente, os ossos⁵. Como acontece no caso descrito, o envolvimento hepático é frequente e, muitas vezes, é a única área comprometida, mesmo quando ele se encontra grosseiramente infiltrado¹².

Na suspeita de estarmos perante um tumor carcinóide, deve-se solicitar o doseamento de ácido 5-hidroindolacético (5-HIAA) em urina de 24 horas, um metabólito da serotonina¹², sendo altamente específico (88%) para o diagnóstico¹⁰. O seu valor normal varia de 2 a 8 mg/dia¹², apresentando o doente um valor de 99 mg/dia. Outro marcador que merece destaque é a cromogranina A, encontrada no plasma de 80% dos doentes com tumor carcinóide e parece ter correlação com a carga tumoral⁸, também esta muito aumentada no nosso doente.

Ao encontrar elevação de marcadores bioquímicos, deve-se proceder a investigação por imagem em busca da localização

primária tumoral e dos possíveis focos metastáticos. Endoscopia digestiva alta e colonoscopia são importantes¹³. Exames de imagem adicionais, como ecografia, TC, Ressonância Magnética Nuclear (RMN) e angiografia mesentérica podem ser úteis para a identificação do tumor primário, mas com uma baixa sensibilidade¹³. Apesar da TC ser pouco sensível (44-55%) para localização do tumor primário, é um excelente método para identificar metástases hepática¹⁴. No caso relatado, a TC evidenciou não apenas metástase hepática mas também levantou a hipótese de o tumor primário de localizar no cego, ajudando-nos a direccionar a nossa investigação.

A terapêutica mais eficaz para o controle dos sintomas consiste nos análogos da somatostatina, uma vez que esses fármacos inibem a produção dos mediadores neuroendócrinos responsáveis pelas manifestações clínicas^{5,8}. Esse tratamento foi realizado pelo nosso doente com resultados satisfatórios.

A cirurgia de ressecção tumoral com linfadenectomia regional é o único tratamento potencialmente curativa para tumores primários isolados. Em doentes com metástases à distância, a ressecção tumoral muitas vezes já não é possível e, nesses casos, pode ser realizada quimioembolização arterial ou ablação por radiofrequência das lesões metastáticas¹⁵. No caso descrito, as metástases ocupam o parênquima hepático quase na sua totalidade, o que impossibilitou a realização de qualquer uma destas técnicas.

Nos tumores de intestino delgado, a exérese cirúrgica da lesão constitui a primeira opção terapêutica, mesmo quando há evidência de comprometimento metastático, com o intuito de prevenir complicações como obstrução, hemorragia e/ou perfuração intestinal¹⁰. Como o doente apresenta um tumor em íleo terminal, programou-se a ressecção, mesmo com a presença de metástases.

Apesar de ser uma manifestação rara e tardia do tumor, é fundamental saber identificar a síndrome carcinóide, pois é possível proporcionar melhor qualidade de vida ao doente, com bom controlo dos sintomas, através de tratamento com análogo da somatostatina, juntamente com a cirurgia, quando possível.

Referências bibliográficas

1. Modlin IM, Lye KD, Kidd M. A 5-decade analysis of 13,715 carcinoid tumors. *Cancer* 2003;97(4):934-59
2. Maggard MA, O'Connell JB, Ko CY. Updated population-based review of carcinoid tumors. *Ann Surg* 2004;240(1):117-22
3. Modlin IM, Sandor A. An analysis of 8305 cases of carcinoid tumors. *Cancer* 1997;79:813-29.
4. Knox CD, Feurer ID, Wise PE, Lamps LW, Wright JK, Chari RS, et al. Survival and functional quality of life after resection for hepatic carcinoid metastasis. *J Gastrointest Surg* 2004;8:653-9.
5. Sippel RS, Chen H. Carcinoid tumors. *Surg Oncol Clin N Am* 2006;15(3):463-78.
6. Bell HK, Poston GJ, Vora J, Wilson NJE. Cutaneous manifestations of the malignant carcinoid syndrome. *Br J Dermatol* 2005;152:71-5
7. Moertel CG. Gastrointestinal carcinoid tumors and malignant carcinoid syndrome. In: Kelley WN. *Textbook of internal medicine*. Philadelphia: Lippincott Co; 1992. p. 1166-72
8. Caplin ME, Buscombe JR, Hilsenrath AJ. Carcinoid tumour. *Lancet* 1998;352(9130):799-805.
9. Loftus JP, van Heerden JA. Surgical management of gastrointestinal carcinoid tumors. *Adv Surg* 1995;28:317-36
10. Schnirer II, Yao JC, Ajani JA. Carcinoid. A comprehensive review. *Acta Oncol Stockholm* 2003;42:672-92
11. Izkson L, English JC 3rd, Zirwas MJ. The flushing patient: differential diagnosis, workup, and treatment. *J Am Acad Dermatol* 2006;55(2):193-208.
12. Camargo JJ. Tumores carcinóides. In: Coronho V, Petroianse A, Santana EM, et al. *Tratado de endocrinologia e cirurgia endócrina*. 1a ed. Rio de Janeiro: Guanabara Koogan; 2001. p. 1447-54 e 1455-65.
13. van der Lely AJ, de Herder WW. Carcinoid syndrome: diagnosis and medical management. *Arq Bras Endocrinol Metabol* 2005;49(5):850-60.
14. Oberg K, Eriksson B. Nuclear medicine in the detection, staging and treatment of gastrointestinal carcinoid tumours. *Best Pract Res Clin Endocrinol Metab* 2005;19(2):265-76.
15. Ahlman H, Olausson M. Surgery of liver metastases in neuroendocrine tumours. In *Gastrointestinal Oncology: A Critical Multidisciplinary team Approach*. Blackwell: USA, 2008; p. 632-8.

Figura 3. Imagem da colonoscopia a revelar lesão polipóide e infiltrativa com cerca de 40mm na transição íleo-cecal.

