

Quisto pericardico

Pericardial cyst

Apresentam-se dois casos de quisto pericárdico diagnosticados acidentalmente em exames de imagem de rotina. Ambos os doentes, uma mulher de 18 anos (fig. A y B) e um homem de 83 anos (fig. 2 A y B), não apresentavam qualquer sintoma relacionável com a presença de quisto pericárdico. Realizaram em consulta de rotina uma telerradiografia de tórax, que em ambos os casos mostrou uma imagem hiperdensa, arredondada e homogénea, no ângulo cardiofrénico direito. Para esclarecimento das referidas imagens, ambos os doentes realizaram Tomografia axial computadorizada (TAC). Em ambos os casos a TAC confirmou a presença de uma massa homogénea no ângulo cardiofrénico direito, de densidade hídrica, não captante de contraste, a traduzir quisto pericárdico.

Os quistos pericárdicos são uma anomalia rara (com uma incidência de 1/100000), benigna, e na maioria dos casos congénita. Em 75% dos casos, são encontrados de forma acidental em exames de imagem de rotina de doentes assintomáticos. Os quistos assintomáticos devem ser abordados conservadoramente.

Diagnóstico

Quisto pericárdico

João Faria, Rui Moço
 Serviço de Medicina Interna. Hospital Pedro Hispano. Matosinhos

Como citar este artículo: Faria J, Moço R
 Quisto pericárdico. *Galicla Clin* 2012; 73 (3): XX
 Recibido: 28/01/2012; Aceptado: 28/02/2012

Figura 2 A y 1 B

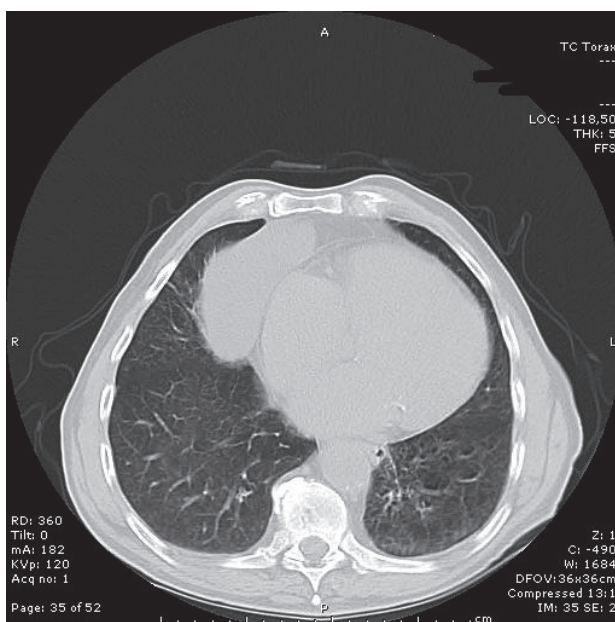
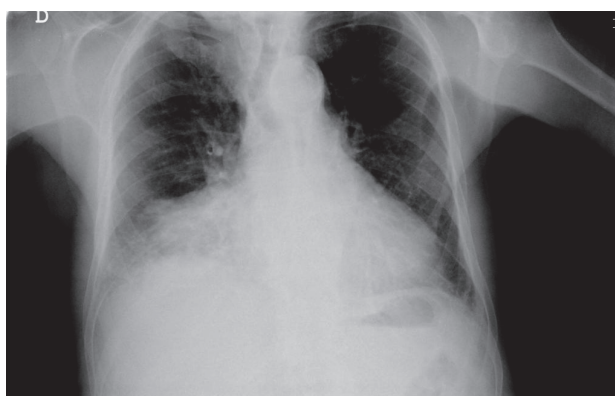

Figura 1 A y 1 B

