

Sepsis de origen infrecuente

Sepsis of uncommon etiology

A. Plata-Izquierdo¹, R. Faundez-Mayo², V. Velasco-Tirado^{1,3}, M. Belhassen-García^{1,3}

¹ Servicio de Medicina Interna. Hospital Clínico-Universitario de Salamanca. Salamanca. España.

² Medicina familiar y comunitaria. Salamanca. España.

³ Unidad de Enfermedades Infecciosas, CIETUS. Hospital Clínico-Universitario de Salamanca. España.

Introducción

La gangrena de Fournier es una fascitis necrosante, causada generalmente por infecciones polimicrobianas. Afecta habitualmente al escroto y área perineal circundante extendiéndose en ocasiones a la pared anterior abdominal, los miembros inferiores y el tórax. Con una baja incidencia, se considera que hasta en el 90% de los casos puede identificarse el desencadenante. Dada su alta morbimortalidad, se debe considerar siempre en el diagnóstico diferencial de una sepsis sin una clara etiología para tratarse de manera precoz y agresiva.

Caso clínico

Paciente de 88 años de edad con antecedentes de demencia vascular leve, diabetes mellitus tipo 2, fibrilación auricular permanente y cardiopatía hipertensiva en tratamiento con aspirina, insulina, metformina, furosemida y verapamilo. Consulta por un cuadro de deterioro general, dolor abdominal y fiebre de una semana de evolución. El paciente se encuentra hipotenso, mal perfundido y febril. Presenta un abdomen distendido y doloroso de forma difusa. Análiticamente destaca importante deterioro de la función renal, leucocitosis con neutrofilia, reactantes de fase aguda elevados y acidosis láctica. La radiografía de tórax, abdomen y ecografía abdominal no muestra hallazgos de interés. Ante la sospecha de sepsis de origen abdominal se inicia tratamiento antibiótico con imipenem y metronidazol. En las primeras 36 horas el paciente desarrolla en zona escrotal una tumefacción dolorosa con áreas necróticas (figura 1, 2). La tomografía computarizada abdominopélvica (figura 3, 4) muestra abundante gas en bolsa escrotal, área perirrectal y en tejido celular subcutáneo de pelvis menor, con pequeña cantidad de gas abdominal extraluminal adyacente al colon. Se contacta con los Servicios de Urología y Cirugía General, que desestiman intervención quirúrgica por el alto riesgo del paciente. Durante el ingreso se recibieron dos hemocultivos positivos para *Pseudomonas aeruginosa*. La evolución es desfavorable, con el fallecimiento del enfermo a los 5 días.

Discusión

La gangrena de Fournier es una infección grave del tejido celular subcutáneo, se presenta de forma inusual como fascitis necrotizante que suele afectar a los genitales masculinos, aunque puede extenderse desde el periné hasta la pared abdominal¹. Los factores predisponentes son la diabetes mel-

Figura 1. Placa necrótica-eritematosa escrotal con datos inflamatorios locales

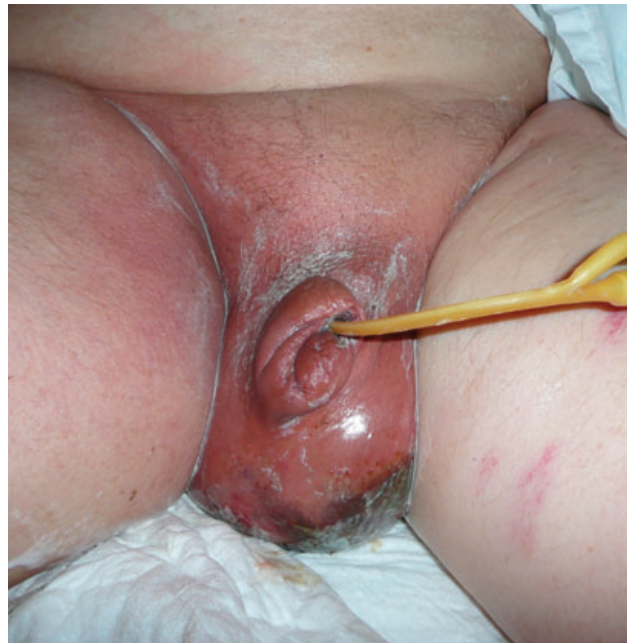

Figura 2. Placa necrótica-eritematosa escrotal

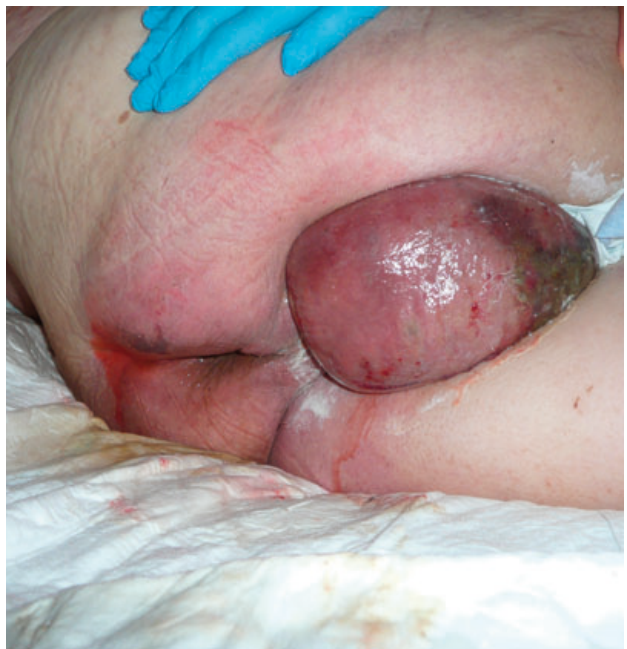

Figura 3. TC abdomino-pélvico: Se identifica gas en área peri rectal y en tejido celular subcutáneo de pelvis menor. Pequeña cantidad de gas abdominal extraluminal adyacente a colon

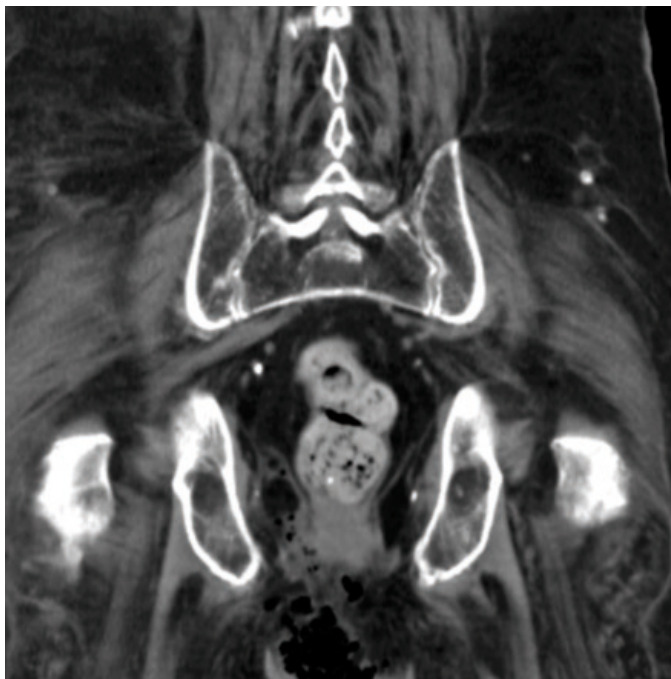
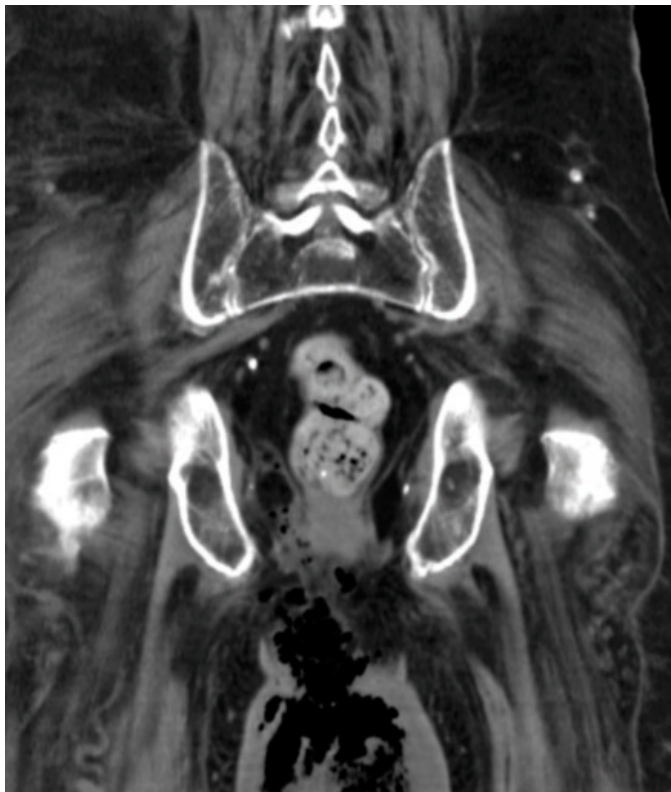


Figura 4. TC abdomino-pélvico: Se identifica gas en bolsa escrotal y en área peri rectal.



litus, la obesidad, los traumatismos locales, la cirugía local o la infección del área². La clínica inicial es de dolor y signos inflamatorios en la puerta de entrada, aunque no siempre se reconocen inicialmente, como ocurrió en nuestro caso, lo que dificulta el diagnóstico. En la mayoría de los casos progresa a un cuadro de sepsis grave y a la gangrena de la zona³. El diagnóstico es eminentemente clínico y establecerlo de manera precoz es fundamental dada la rápida evolución del proceso. Los principales microorganismos implicados son enterobacterias (*E. coli*, *Klebsiella spp*, *Proteus spp* o *Enterobacter spp*), anaerobios (*Bacteroides spp*, *Fusobacterium spp* o *Peptostreptococcus spp*) o *Streptococcus spp* junto a *S. aureus*². La infección por *Pseudomonas aeruginosa* está descrita con una frecuencia en torno al 10% de los cultivos positivos¹⁻³. El tratamiento se basa en un desbridamiento quirúrgico amplio junto con antibioterapia dirigida a los principales gérmenes implicados, y las medidas de soporte habituales². A pesar de un correcto tratamiento la mortalidad alcanza el 15%, por lo que se deberá tratar de manera agresiva en las primeras horas tras el diagnóstico.

Bibliografía

1. Montoya Chinchilla R, Izquierdo Morejon E, Nicolae Pietricică B, Pellicer Franco E, Aguayo Albasini JL, Miñana López B. Fournier's gangrene. Descriptive analysis of 20 cases and literature review. *Actas Urol Esp*. 2009; 33(8): 873-80.
2. Morua AG, Lopez JA, Garcia JD, Montelongo RM, Guerra LS. Fournier's gangrene: our experience in 5 years, bibliographic review and assessment of the Fournier's gangrene severity index. *Arch Esp Urol*. 2009; 62(7): 532-40.
3. Ulug M, Gedik E, Girgin S, Celen MK, Ayaz C. The evaluation of microbiology and Fournier's gangrene severity index in 27 patients. *Int J Infect Dis*. 2009; 13(6): e424-30.